

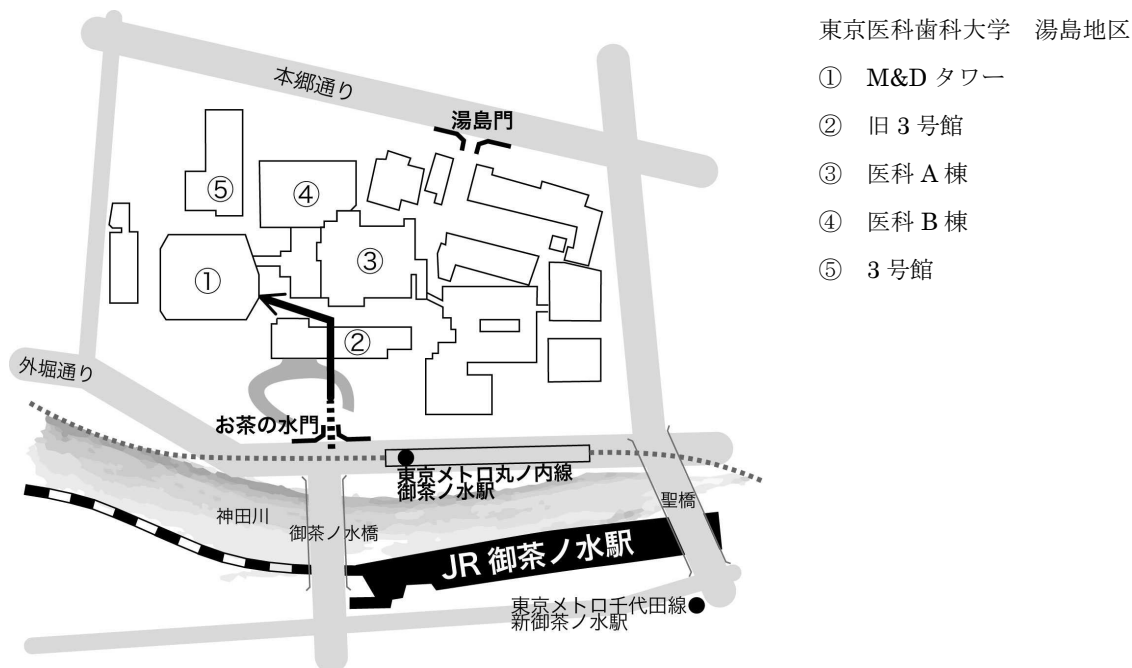
第 113 回日本脳神経外科学会関東支部学術集会

■日時：平成 22 年 12 月 4 日(土) 10 時から 17 時

■会場：東京医科歯科大学 M&D タワー 2F 大講堂 (A 会場) , 共用講義室 1 (B 会場)

会場交通案内：JR お茶の水駅, 東京メトロ丸ノ内線お茶の水駅, または東京メトロ千代田線新お茶の水駅下車

(お茶の水門から図の矢印に沿ってお進み下さい)



■特別講演：12:30-13:30 演題：「脳動脈瘤の血管内治療」 講師：三重大学脳神経外科 教授 滝 和郎
会場：M&D タワー2F 大講堂 (A 会場)

(特別講演にあわせて軽食を準備いたします。ただし大講堂 (A 会場) と共用講義室 1 (B 会場) は飲食禁止となっていますので、特別講演の前後で共用講義室 2 をご使用ください。軽食の数には限りがございますので、ご了承のほどお願いいたします。)

■会場整理費：2000 円 (当日会場でお支払いください)

■支部理事会：15 時～ 東京医科歯科大学 M&D タワー 2F 共用講義室 2

役員の先生方のご出席を宜しくお願いいたします。

■演者の方へ

発表時間：口演 5 分、討論 2 分

発表形式：PC プロジェクター 1 面

発表データは USB メモリや CD-R での対応が可能ですが、動画をご使用の場合および Macintosh をご使用の場合は、必ずご自身の PC をお持ちください。プロジェクターとの接続はミニ D-SUB15 ピン端子を使用します。これ以外の外部モニター端子の場合(Macintosh や一部の Windows)は、各自で変換アダプターをご持参ください。

日本脳神経外科学会関東支部会ホームページより、プログラムと抄録集がダウンロードできます。

会長：武蔵野赤十字病院 脳神経外科 戸根 修

当会事務局：武蔵野赤十字病院 脳神経外科内

〒180-8610 東京都武蔵野市境南町 1-26-1

電話：0422-32-3111 FAX：0422-32-9551

A会場

脳動脈瘤 10:05~11:00

座長 青柳 傑 (東京医科歯科大学 脳神経外科)

A-01 手術当日に破裂した unruptured distal ACA aneurysm の一例

東邦大学医学部脳神経外科学第一講座

植草 啓之, 根本 匡章, 原田 雅史, 福島 大輔, 梶田 博之, 北島 悟, 野本 淳, 近藤 康介, 原田 直幸, 周郷 延雄

A-02 脳動脈瘤と見誤られた中大脳動脈狭窄の1例: 脳動脈瘤術前評価のPITFALL

¹NTT 東日本関東病院脳神経外科, ²東京都立墨東病院脳神経外科, ³NTT 東日本関東病院脳卒中センター

柴橋 慶多¹, 藤田 洋子¹, 南 徳明¹, 石下 洋平¹, 井手口 稔¹, 深谷 春介², 伊藤 博崇¹, 西村 健吾¹, 木村 俊運¹, 赤羽 敦也¹, 鮫島 哲朗¹, 森田 明夫¹, 落合 滋之¹, 市川 靖充³, 山岡由美子³

A-03 鏡面像を呈した両側前大脳動脈瘤

東京女子医科大学八千代医療センター脳神経外科

安田 崇之, 河本 竹正, 浪岡 隆洋, 横手 明義, 川俣 貴一

A-04 A1 開窓動脈瘤の破裂によりくも膜下出血をきたした一例

公立昭和病院脳神経外科

落合 祐之, 吉河 学史, 井林 賢志, 島田 志行, 宇野 健志, 金山 政作, 堤 一生

A-05 内頸動脈血豆状動脈瘤の一例

¹富士吉田市立病院脳神経外科, ²富士吉田市立病院心臓血管外科, ³東京医科歯科大学脳神経外科

山本 信二¹, 今江 省吾¹, 石本 忠雄², 青柳 傑³, 大野 喜久郎³

A-06 治療に難渋した頭蓋内内頸動脈解離の一例について

¹東京都立広尾病院脳神経外科, ²順天堂大学順天堂医院脳神経外科

鈴木 まりお¹, 上野 英明¹, 吉田 賢作¹, 斎藤 力三¹, 大貫 明¹, 山本 宗孝², 大石 英則²

脳動脈瘤 血管内治療 11:00~11:40

座長 園部 眞 (水戸医療センター 脳神経外科)

A-07 もやもや病に合併した true posterior communicating artery aneurysm をコイル塞栓した1例

¹青梅市立総合病院脳神経外科, ²土浦協同病院脳神経外科, ³武蔵野赤十字病院脳神経外科

唐鎌 淳¹, 芳村 雅隆², 山本 崇裕¹, 久保田 叔宏¹, 高田 義章¹, 戸根 修³

A-08 Coil migration を来した破裂小型脳動脈瘤の2例

水戸医療センター脳神経外科 粕谷 泰道, 園部 眞, 加藤 徳之, 山崎 友郷, 中村 和弘, 大橋 麻耶, 杉田 京一

A-09 脳底動脈先端部の未破裂脳動脈瘤に対して Enterprize VRD を水平に留置してコイル塞栓術を行なった1例

¹筑波大学脳神経外科, ²筑波大学放射線診断・IVR 科

池田 剛¹, 中居 康展¹, 三木 俊一郎¹, 滝川 知司¹, 椎貝 真成², 増本 智彦², 松村 明¹

A-10 頭蓋内ステント (Enterprise VRD) を併用した脳動脈瘤塞栓術

帝京大学医学部附属病院脳神経外科 高梨 成彦, 上野 俊昭, 内藤 雄一郎, 藤井 教雄, 中込 忠好

血管内治療 11:40-12:20

座長 吉野 義一 (東京医科歯科大学 血管内治療科)

A-11 クモ膜下出血にて発症した海綿静脈洞部内頸動脈瘤の一例

¹独立行政法人国立病院機構災害医療センター脳神経外科, ²武蔵野赤十字病院脳神経外科

荻島 隆浩¹, 八ツ繁 寛¹, 重田 恵吾¹, 戸根 修², 高里 良男¹, 正岡 博幸¹, 早川 隆宣¹, 住吉 京子¹, 百瀬 俊也¹, 前田 卓哉¹

A-12 破裂脳底動脈瘤に対してコイル塞栓術を施行した1小児例

¹東京医科歯科大学脳神経外科, ²東京医科歯科大学血管内治療科, ³東京医科歯科大学小児科

林志保里¹, 武川 麻紀¹, 前原 健寿¹, 成相 直¹, 青柳 傑¹, 大野 喜久郎¹, 吉野 義一², 根本 繁², 小野 敏明³, 水谷 修紀³

A-13 脳腫瘍塞栓術におけるヨード化ケシ油脂肪酸エチルエステルの有効性

横須賀共済病院脳神経外科 坂本 雄大, 綾部 純一, 渡辺 正英, 久保 篤彦, 橋田 要一, 田中 良英

A-14 血管内治療を行った Spinal Arteriovenous Metameric Syndrome(SAMS)の一例

¹自治医科大学脳神経外科, ²自治医科大学とちぎ子ども医療センター小児脳神経外科, ³ルーズベルト病院血管内外科

檜垣 鮎帆¹, 五味 玲², 小熊 啓文¹, 小針 隆志¹, 難波 克成¹, 河村 洋介¹, 新見 康成³, 渡辺 英寿¹

特別講演 12:30~13:30 (A会場) 座長 富田博樹 (武蔵野赤十字病院 脳神経外科)

「脳動脈瘤の血管内治療」 三重大学脳神経外科 教授 滝 和郎

解離・硬膜動静脈瘻・他 14:00~14:45

座長 中川 享 (足利赤十字病院 脳神経外科)

A-15 3年の経過で増大し、急速に血栓化した解離性椎骨動脈瘤の一例

東京女子医科大学脳神経外科 新田 雅之, 川島 明次, 山口 浩司, 林 正孝, 谷野 絵美, 石井 翔, 岡田 芳和

A-16 分娩時にくも膜下出血を発症した椎骨動脈解離の一例

山梨大学医学部脳神経外科 埴原 光人, 金丸 和也, 西山 義久, 堀越 徹, 木内 博之

A-17 脳内出血にて発症した大脳鎌硬膜動静脈瘻の一例

足利赤十字病院脳神経外科 木下 由宇, 中川 享, 大場 茂生, 村上 秀樹

A-18 前頭蓋底部硬膜動静脈瘻の3例

慶應義塾大学脳神経外科 斎藤 克也, 小野塚 聡, 吉田 一成

A-19 浅側頭動脈-中大脳動脈吻合術後に脳内出血を伴う仮性動脈瘤を形成した一例

¹町田市民病院脳神経外科, ²聖マリアンナ医科大学脳神経外科 松森 隆史¹, 大塩 恒太郎¹, 内田 一好¹, 田中 雄一郎², 橋本 卓雄²

血管腫・静脈洞血栓症・他 14:45~15:30

座長 朝倉 健 (前橋赤十字病院 脳神経外科)

A-20 直達術を施行した深部前頭葉大型海綿状血管腫の1例

¹埼玉医科大学国際医療センター脳卒中外科, ²埼玉医科大学国際医療センター脳血管内治療科, ³埼玉医科大学国際医療センター脳脊髄腫瘍科 鈴木 海馬¹, 大井川 秀聡¹, 伏原 豪司¹, 杉山 達也¹, 小倉 丈司¹, 竹田 理々子¹, 中島 まゆ¹, 佐藤 章¹, 石原 正一郎², 西川 亮³, 栗田 浩樹¹

A-21 Falcine sinus を合併した Cerebral venous angioma の一例

東京労災病院脳神経外科 浪岡 愛, 門山 茂, 加藤 宏一, 中川 将徳, 氏家 弘, 野村 和弘

A-22 静脈洞血栓症の2例

前橋赤十字病院脳神経外科 神徳 亮介, 嶋口 英俊, 宮城島 孝昭, 藍原 正憲, 藤巻 広也, 朝倉 健, 宮崎 瑞穂

A-23 脳静脈洞血栓症の治療方針

東京医科大学脳神経外科 堤 将輝, 弦切 純也, 深見 真一郎, 橋本 孝朗, 斎田 晃彦, 原岡 襄

A-24 内頸静脈閉塞が起因したと考えられる頸髄硬膜外血腫の一例

森山記念病院脳神経外科 石田 敦士, 松尾 成吾, 新村 核, 善本 晴子, 白水 秀樹, 朝来野 佳三, 堀 智勝, 森山 貴

脊髄・脊椎 15:30~16:25

座長 谷 論 (東京慈恵会医科大学 脳神経外科)

A-25 腰椎 Facet Joint Screw Fixation の4例

亀田総合病院脊椎脊髄外科 譲原 雅人, 安藤 亮, 橋本 亮, 光山 哲滝, 水野 正喜, 久保田 基夫

A-26 spinal angioliopoma の一例

自治医科大学さいたま医療センター脳神経外科 山黒 友丘, 伊古田 雅史, 加持 春菜, 草鹿 元, 石川 真実, 田中 裕一

A-27 腰椎類骨腫の1例

東京慈恵会医科大学脳神経外科 川村 大地, 大橋 洋輝, 磯島 晃, 谷 論, 阿部 俊昭

A-28 仙尾部 chordoma 摘出術を施行した新生児の一例

日本赤十字社医療センター脳神経外科

中川 大地, 近藤 祐史, 野村 竜太郎, 溝上 泰一郎, 安達 忍, 佐口 隆之, 佐藤 健吾, 森本 正, 鈴木 一郎

A-29 術中 ICG 蛍光血管撮影と MEP モニタリング下に直達手術を施行した脊髄硬膜動静脈瘻の3例

埼玉医科大学総合医療センター脳神経外科 土屋 掌, 張 漢秀, 岡野 淳, 嶋田 勢二郎, 藤澤 直頭, 中村 巧, 鈴木 康隆, 松居 徹

A-30 起き上がり動作で発症した胸腰椎急性硬膜外血腫の1例

¹茨城西南医療センター病院脳神経外科, ²筑波大学整形外科

佐藤 允之¹, 小磯 隆雄¹, 片山 亘¹, 藤田 桂史¹, 亀崎 高夫¹, 椎名 逸雄²

シャント・他 16:25~17:00

座長 田中 喜展 (獨協医科大学越谷病院 脳神経外科)

A-31 シャント腎炎の一例

¹平塚市民病院脳神経外科, ²平塚市民病院内科(腎内内分泌代謝), ³慶應義塾大学病理診断部

菊地 亮吾¹, 田伏 将尚¹, 宮崎 宏道¹, 石山 直巳¹, 今福 俊夫², 亀山 香織³

A-32 シャントチューブが腸管内へ迷入した一症例

獨協医科大学越谷病院脳神経外科 木幡 一磨, 田中 喜展, 鈴木 亮太郎, 岩楯 兼尚, 高野 一成, 内田 貴範, 鈴木 謙介, 兵頭 明夫

A-33 脳室腹腔シャントの腹腔カテーテルが屈曲疲労により断裂したと推察される1例

¹千葉大学医学部脳神経外科, ²千葉県立佐原病院脳神経外科 本島 卓幸¹, 峯 清一郎², 佐伯 直勝¹

A-34 Fulminant tumefactive multiple sclerosis の1例

¹帝京大学ちば総合医療センター脳神経外科, ²医療法人社団誠馨会新東京病院脳神経外科

山田 昌興¹, 山田 創², 恩田 泰光¹, 中口 博¹, 村上 峰子¹, 保谷 克巳¹, 松野 彰¹

B会場

脳腫瘍1 10:05~10:50

座長 成田 善孝 (国立がん研究センター中央病院 脳脊髄腫瘍科)

B-01 第三脳室 Chordoid glioma の2例

森山記念病院脳神経外科 白水 秀樹, 松尾 成吾, 善本 晴子, 新村 核, 朝来野 佳三, 石田 敦士, 堀 智勝, 森山 貴

B-02 Low grade glioma による multicentric glioma の一例

国立国際医療研究センター病院脳神経外科

山口 玲, 岡本 幸一郎, 玉井 雄大, 金澤 徳典, 宮原 牧子, 寺野 成彦, 井上 雅人, 大野 博康, 原 徹男

B-03 上位頸髄中心管から発生し第四脳室へ伸展したと考えられた上衣腫の一例

埼玉医科大学総合医療センター脳神経外科

藤澤 直頭, 中村 巧, 岡野 淳, 嶋田 勢二郎, 土屋 掌, 印東 雅大, 鈴木 康隆, 張 漢秀, 松居 徹

B-04 再生不良性貧血に対する臍帯血移植後にテモゾロミドで治療を行った再発膠芽腫の1例

国立がん研究センター中央病院脳脊髄腫瘍科 相原 功輝, 成田 善孝, 大野 誠, 宮北 康二, 沖田 典子, 嘉山 孝正, 渋井 壮一郎

B-05 視野障害・歩行障害で発症した高齢者 PNET の1例

横浜栄共済病院脳卒中診療科・脳神経外科 宮下 勝吉, 島 浩史, 野村 素弘, 森 健太郎, 北村 佳久

脳腫瘍2 10:50~11:26

座長 矢崎 貴仁 (国際医療福祉大学三田病院 脳神経外科)

B-06 脳生検で確定診断に至った脳血管内悪性リンパ腫の1例

昭和大学医学部脳神経外科 桑島 淳氏, 和田 晃, 谷岡 大輔, 小林 信介, 阿部 琢巳

B-07 悪性リンパ腫治療に Temozolomide を応用した一例

国際医療福祉大学三田病院脳神経外科 古郡 宏行, 矢崎 貴仁, 武藤 淳, 中村 聡, 朝本 俊司

B-08 右小脳橋角部類上皮腫術後4年の経過で発症した左小脳橋角部悪性類上皮腫の1例

¹埼玉県済生会栗橋病院脳神経外科, ²東京女子医科大学第二病理学講座 富永 禎弼¹, 鰐淵 博¹, 鈴木 咲樹子¹, 本田 一穂²

B-09 消化管癌からの脳転移に対するガンマナイフ治療

横浜労災病院脳神経外科 田中 貴大, 周藤 高, 松永 成生, 末永 潤, 都築 俊介, 大竹 誠, 猪森 茂雄, 藤野 英世

脳腫瘍3 11:26~12:20

座長 菅野 洋 (横浜市立大学 脳神経外科)

B-10 Dumbbell 型外転神経鞘腫の一例

慶應義塾大学脳神経外科 柴尾 俊輔, 田中 佐衣子, 吉田 一成

B-11 切迫脳ヘルニアを来し緊急手術を要した円蓋部髄膜腫の1例

船橋市立医療センター脳神経外科 疋田 ちよ恵, 畑山 和己, 新美 淳, 鈴木 健也, 根本 文夫, 内藤 博道, 唐澤 秀治

- B-12 聴神経腫瘍摘出術後の遅発性髄液漏 術後5年経過し発症した1例
千葉中央メディカルセンター脳神経外科 岡原 陽二, 山上 岩男, 福田 和正, 佐藤 幹, 荷堂 謙, 中村 孝雄
- B-13 von Hippel-Lindau(VHL)病に伴う Endolymphatic sac tumor の一例
横浜市立大学大学院医学研究科脳神経外科学 善積 哲也, 横山 高玲, 池西 由利子, 中村 大志, 村田 英俊, 菅野 洋, 川原 信隆
- B-14 中型聴神経鞘腫に対するガンマナイフ治療 Koos stage 2, stage 3 での検討
1千葉県循環器病センター脳神経外科, 2築地神経科クリニック/東京ガンマユニットセンター, 3千葉大学医学部脳神経外科,
4千葉県循環器病センター ガンマナイフ治療部 永野 修¹, 芹澤 徹², 樋口 佳則³, 松田 信二⁴, 佐藤 真人⁴, 青柳 京子¹, 野村 亮
太¹, 藤川 厚¹, 町田 利生¹, 沖山 幸一¹, 小野 純一¹, 佐伯 直勝³
- B-15 大脳鎌髄膜腫に対するガンマナイフ治療における照射法の工夫
勝田病院水戸ガンマハウス脳神経外科 川邊 拓也, 山本 昌昭, 浦川 陽一

小児 14:00~14:55

座長 宮嶋 雅一 (順天堂大学 脳神経外科)

- B-16 Eloquent cortex に発生した異型多形成星細胞腫(PXA) の1小児例
順天堂大学医学部附属浦安病院脳神経外科 足立 知司, 長谷川 浩, 原 毅, 堤 佐斗志, 阿部 祐介, 安本 幸正, 伊藤 昌徳
- B-17 繰り返す出血にて発症した Intracranial Epithelioid Hemangioendothelioma の1例
順天堂大学医学部脳神経外科 伊藤 敬孝, 近藤 聡英, 下地 一彰, 尾原 裕康, 石井 尚登, 宮嶋 雅一, 新井 一
- B-18 小児における内視鏡的生検術の有用性 当院における5年間20症例の報告
国立成育医療研究センター脳神経外科 根木 宏明, 師田 信人, 荒木 尚, 平岩 直也, 福元 雄一郎
- B-19 視力障害にて発症した中頭蓋窩くも膜嚢胞の内視鏡治療例
1東京医科大学八王子医療センター脳神経外科, 2東京医科大学脳神経外科
大塚 邦紀¹, 中島 伸幸¹, 池田 幸穂¹, 三木 保², 原岡 襄²
- B-20 脳生検にて診断した小児局在性脳炎の1例
1防衛医科大学校脳神経外科, 2防衛医科大学校検査部, 3防衛医科大学校小児科
長田 秀夫¹, 苗代 弘¹, 南村 謙三¹, 榎原 史啓¹, 大谷 直樹¹, 鈴木 隆元¹, 都築 伸介¹, 島崎 英幸², 松本 浩³, 島 克司¹
- B-21 特発性急性硬膜外血腫を来したプロジェクトリア症候群の一例
聖マリアンナ医科大学脳神経外科 吉田 泰之, 田中 雄一郎, 榎原 陽太郎, 神野 崇生, 平本 準, 伊藤 英道, 高砂 浩史, 森嶋 啓之
内田 将司, 小野寺 英孝, 橋本 卓雄

嚢胞性疾患 14:55~15:50

座長 渡辺 三郎 (国保旭中央病院 脳神経外科)

- B-22 拡大経蝶形骨法にて摘出した斜台部嚢胞性疾患の1例
1杏林大学医学部脳神経外科, 2杏林大学医学部放射線科, 3杏林大学病理部
畑中 良¹, 丸山 啓介¹, 土屋 一洋², 原 由紀子³, 永根 基雄¹, 塩川 芳昭¹
- B-23 神経症状を呈した円蓋部くも膜嚢胞の1例
総合病院国保旭中央病院脳神経外科
門岡 慶介, 持田 英俊, 小野田 史絵, 島 伸嘉, 山本 邦厚, SRIVATANAKUL KITTIPONG, 大屋 滋, 渡辺 三郎
- B-24 CT scan で著明な高吸収域を呈した Dermoid cyst の1例
聖マリアンナ医科大学横浜市西部病院脳神経外科 中山 博文, 水庭 宣隆, 鈴木 由布, 中村 歩希, 古屋 優, 田口 芳雄
- B-25 頭蓋内発症した Neuroenteric cyst の2症例
東京警察病院脳神経外科 野村 征司, 河野 道宏, 楚良 繁雄, 福井 敦, 寺西 裕, 宮腰 明典, 金中 直輔, 阿部 肇, 佐藤 博明
- B-26 頭蓋骨類表皮嚢胞が骨融解により頭蓋内穿破した一例
東京医療センター脳神経外科 宇田川 絢子, 黒島 義明, 瀬田 宏哉, 林 俊行, 三島 牧, 中村 芳樹
- B-27 Intravascular papillary endothelial hyperplasia と診断された錐体骨先端部病変の一例
1群馬大学医学部脳神経外科, 2高崎総合医療センター脳神経外科
相島 薫¹, 本徳 浩二², 堀口 桂志¹, 菅原 健一¹, 登坂 雅彦¹, 好本 裕平¹

硬膜下血腫・他 15:50~17:00

座長 長島 悟郎 (聖マリアンナ医科大学東横病院 脳神経外科)

- B-28 術後出血にて再手術を繰り返した硬膜下血腫の一例
1東京慈恵会医科大学附属柏病院脳神経外科, 2東京慈恵会医科大学附属病院脳神経外科
坂本 広喜¹, 中村 文¹, 加藤 直樹¹, 土橋 久士¹, 荒井 隆雄¹, 田中 俊英¹, 長谷川 謙¹, 阿部 俊昭²
- B-29 両側性急性硬膜下血腫に対して小開頭内視鏡下血腫除去術が有用であった1例
千葉大学脳神経外科 中野 茂樹, 村井 尚之, 廣野 誠一郎, 宮崎 格, 岡原 陽二, 佐伯 直勝
- B-30 穿頭ドレナージ術後に急性硬膜下血腫を起こした慢性硬膜下血腫合併の特発性頭蓋内圧低下症(SIH)の1例
済生会宇都宮病院脳神経外科 中川 祐, 倉前 卓実, 稲樹 丈司, 中務 正志
- B-31 円蓋部くも膜嚢胞に合併した慢性硬膜下血腫の2例
1聖マリアンナ医科大学東横病院脳神経外科, 2聖マリアンナ医科大学東横病院脳卒中科, 3聖マリアンナ医科大学脳神経外科
和久井 大輔¹, 長島 悟郎¹, 高田 達郎², 植田 敏浩², 伊藤 英道³, 田中 雄一郎³, 橋本 卓雄³
- B-32 抗血小板剤内服中に併発し、術後出血をきたした慢性硬膜下血腫の二例
湘南鎌倉総合病院脳神経外科 三島 弘之, 権藤 学司, 渡辺 剛史, 瓜生 康弘
- B-33 広汎な頭蓋骨の融解を伴い硬膜外まで進展した慢性帽状腱膜下血腫の一例
1横浜南共済病院, 2神奈川県こども医療センター 森信 哲¹, 伊藤 進²
- B-34 若年発症の骨化頭皮下血腫の一例
1大森赤十字病院脳神経外科, 2東京慈恵会医科大学病院病理部, 3東京慈恵会医科大学脳神経外科
菅 一成¹, 松本 賢芳¹, 安江 正治¹, 藤ヶ崎 純子², 阿部 俊昭³