

第 118 回

(社) 日本脳神経外科学会 関東支部学術集会

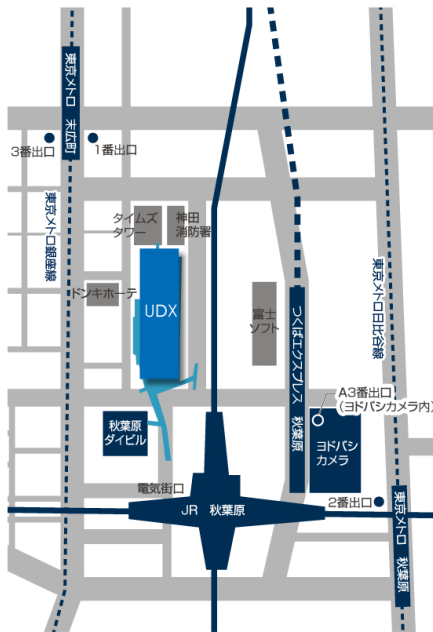
会期： 平成 24 年 9 月 29 日 (土) 9:30-16:25

会場： 秋葉原 UDX GALLERY NEXT 4F

A 会場:NEXT-2 B 会場:NEXT-3

会長： 松村 明 (筑波大学 医学医療系 臨床医学域 脳神経外科 教授)

URL： http://jns.umin.ac.jp/meeting/branch_kt/kt118.html



- JR
秋葉原駅 電気街口 徒歩 2 分
- つくばエクスプレス
秋葉原駅 A3 出口 徒歩 3 分
- 東京メトロ日比谷線
秋葉原駅 2 番出口 徒歩 4 分
- 東京メトロ銀座線
末広町駅 1 または 3 番出口 徒歩 3 分
- 駐車場について
収容台数 800 台
営業時間 24 時間営業

■ 演者の方へ 発表時間：口演5 分， 討論2 分， 発表形式：プロジェクター1 面

ご発表データはUSB メモリで受付をいたします。バックアップとしてご自分のPCもお持ち下さい。また動画をご使用の場合およびMacintosh をご使用の場合は，必ずご自身のPCおよび映像出力アダプタ(D-sub15出力)をお持ち下さい。ご発表データはWindows のPowerPoint で再生可能な形式として，ファイル名は「演題番号 お名前」として下さい。音声は使用できません。

■ 会場整理費 2,000 円 (当日会場でお支払下さい) 本会も会員カードによるクレジット登録が可能です。

■ 特別講演 12:30

「腰椎変性疾患の診断と治療のポイント - 脊椎脊髄手術を志す脳神経外科医にむけて -」
亀田総合病院 脊椎脊髄外科 部長 久保田基夫 先生
昼食を用意しておりますが，数に限りがありますことを御了承下さい。

■ 支部理事会 15:00 ~ 6F 会議室 役員の先生方はご出席をよろしくお願い致します。

■ 総会 17:10 ~A会場 で行います。

■ FD講習会 16:00~17:00 B会場で行います。当日受付の予定です。

A 会場

大会長挨拶 9:30-9:40 松村 明 筑波大学 医学医療系 脳神経外科 教授

動脈瘤 1	9:40~10:25	座長：小林 繁樹 千葉県救急医療センター
-------	------------	----------------------

1.3D-CTA で術前評価が不十分であった破裂前交通動脈瘤の一例

櫛 裕史(1), 島 浩史(1), 森 健太郎(1), 玉瀬 玲(1), 野村 素弘(1), 北村 佳久(1), 岡田 まりえ(2), 宮地 洋輔(2), 三富 睦美(2)

(1)横浜栄共済病院 脳卒中診療科・脳神経外科, (2)横浜栄共済病院 脳卒中診療科・神経内科

2.急性硬膜下血腫で発症した末梢性前大脳動脈瘤破裂の1例

石坂 秀夫(1), 平山 晃大(1), 堀田 和子(1), 林 直一(1), 井上 剛(1), 西山 淳(1), 馬場 胤典(1), 長田 貴洋(1), キッティポン スィーワッタナクン(1), 反町 隆俊(1), 松前 光紀(1)

(1)東海大学医学部脳神経外科

3.左内頸動脈閉塞症を伴った前交通動脈小型動脈瘤の一例

中口 博(1), 尼崎 賢一(1), 渡部 彩子(1), 金橋 恭子(1), 後藤 芳明(2), 山田 昌興(2), 保谷 克巳(2), 村上 峰子(2), 松野 彰(2)

(1)三井記念病院脳神経外科, (2)帝京大学ちば総合医療センター脳神経外科

4.妊娠中期で破裂した後下小脳動脈瘤の一例

塚原 加樹子(1), 生天目 浩昭(1), 高橋 恵(1), 大坪 豊(1), 東 幸郎(1), 橋本 孝朗(2)

(1)東京都立大塚病院脳神経外科, (2)東京医科大学脳神経外科

5.遅発性虚血性視神経症を発症した破裂前大脳動脈水平部紡錘状動脈瘤の1例

岡原 陽二(1), 山内 利宏(1), 辛 寿全(1), 砂原 聡(1), 榎田 宏輔(1), 宮田 昭宏(1), 鈴木 浩二(2), 相川 光広(2), 古口 徳雄(2), 小林 繁樹(1)

(1)千葉県救急医療センター 脳神経外科, (2)千葉県救急医療センター 神経内科

硬膜動静脈瘤	10:25~11:20	座長：加藤 徳之 水戸医療センター
--------	-------------	-------------------

1. 上矢状洞部硬膜動静脈瘤の一例

三木 俊一郎(1), 山崎 友郷(1), 池田 剛(1), 緒方 敦之(1), 粕谷 泰道(1), 加藤 徳之(1), 園部 眞(1), 大谷 明夫(2)

(1)水戸医療センター脳神経外科, (2)水戸医療センター病理診断科

2.外傷性内頸動脈海綿静脈洞瘻の一例

稲葉 眞貴(1), 田中 美千裕(1), 前川 秀継(1), 山崎 文子(1), 帯包 雄次郎(1), 坂田 義則(1), 波出石 弘(1)
(1)亀田総合病院 脳神経外科

3.大脳鎌部硬膜動静脈瘻の一例

羽賀 大輔(1), 安藤 俊平(1), 黒木 貴夫(1), 長尾 建樹(1), 近藤 康介(2), 周郷 延雄(2), 梶 幸子(3), 蛭田 啓之(3)
(1)東邦大学医学部医学科脳神経外科学講座 (佐倉), (2)東邦大学医学部医学科脳神経外科学講座 (大森), (3)
東邦大学医療センター佐倉病院 病院病理

4.聴神経腫瘍術後に発生した硬膜洞静脈瘻の3例

野崎 俊樹(1), 庄島 正明(2), 木村 俊運(1), 鮫島 哲朗(1), 南 徳明(1), 庄野 直之(1), 豊田 剛一郎(1),
田中 聡(1), 森田 明夫(1), 落合 慈之(1)
(1)NTT 東日本関東病院脳神経外科, (2)東京大学医学部脳神経外科

5.経静脈的塞栓術が著効した眼窩内硬膜動静脈瘻の1例

佐藤 允之(1), 宮内 淑史(1), 天野 達雄(1), 神谷 雄己(3), 早川 幹人(1), 鶴田 和太郎(2), 松丸 祐司(1)
(1)虎の門病院脳神経血管内治療科, (2)筑波大学医療医学系脳神経外科, (3)昭和大学藤が丘病院脳神経内科

6.浅側頭静脈経由の経静脈的塞栓術を施行した海綿静脈洞部硬膜動静脈瘻の1例

石井 匡(1), 岩間 淳哉(1), 藤田 聡(1), 中山 晴雄(1), 林 盛人(1), 伊豆蔵 英明(1), 伊藤 圭介(1),
木村 仁(1), 飯塚 有応(2), 櫻井 貴敏(1), 青木 和哉(1), 岩淵 聡(1)
(1)東邦大学医療センター大橋病院脳神経外科, (2)東邦大学医療センター大橋病院放射線科

水頭症/小児

11:20~12:15

座長：井原 哲 筑波大学医学医療系

1. 脳室内腫瘍術後に発症しシャント手術を施行するも治療に苦慮した水頭症に対して neuroendoscopic third ventriculostomy (ETV) が著効した一例。

千葉 謙太郎(1), 日山 博文(1), 森澤 華子(2), 角 真佐武(1), 藍原 康雄(2), 岡田 芳和(2)
(1)せんぼ東京高輪病院脳神経外科, (2)東京女子医科大学脳神経外科

2.神経サルコイドーシスに伴う水頭症の1手術例

深見 真二郎(1), 市川 恵(1), 大塚 邦紀(1), 中島 智(1), 神保 洋之(1), 池田 幸穂(1), 中島 伸幸(2), 原岡 襄(2)
(1)東京医科大学八王子医療センター脳神経外科, (2)東京医科大学脳神経外科

3.急性の経過を示した特発性正常圧水頭症の一例

菊地 亮吾(1), 各務 宏(1), 鴫沢 一徳(1), 市村 真也(1), 稲葉 真(1), 笠井 陽介(2), 塚越 瑛介(2), 丸山 路之(2)
(1)済生会横浜市東部病院脳神経外科, (2)済生会横浜市東部病院脳血管・神経内科

4.内視鏡的第3脳室開窓術を施行した Blake's pouch cyst の4例

大賀 優(1), 中村 達也(1), 大橋 智生(1), 原岡 怜(1), 岡田 博史(1), 三木 保(1)
(1)東京医科大学茨城医療センター脳神経外科

5.開頭外減圧術が有効であった小児急性骨髄性白血病患者の脳出血の一例

田村 剛一郎(1), 師田 信人(1), 荻原 英樹(1), 植松 幸大(1)
(1)国立成育医療研究センター脳神経外科

6.斜台部急性硬膜外血腫の一小児例

清水 一秀(1), ハッ繁 寛(1), 高里 良男(1), 正岡 博幸(1), 早川 隆宣(1), 住吉 京子(1), 重田 恵吾(1),
百瀬 俊也(1), 石川 若菜(1)
(1)独立行政法人国立病院機構災害医療センター脳神経外科

Lunchon Seminar	12:30~13:30	座長: 松村 明 筑波大学医学医療系
-----------------	-------------	--------------------

「腰椎変性疾患の診断と治療のポイント – 脊椎脊髄手術を志す脳神経外科医にむけて –」

亀田総合病院 脊髄脊椎外科 部長 久保田 基夫先生

外傷/硬膜下血腫	13:30~14:15	座長: 原 徹男 国際医療研究センター
----------	-------------	---------------------

1. 慢性硬膜下血腫被膜内に急性出血を認めた6症例の検討

水谷 克洋(1), 三輪 点(1), 田村 亮太(1), 富田 栄幸(1)
(1)足利赤十字病院脳神経外科

2.慢性腎不全に対し血液透析を施行している患者に生じた慢性硬膜下血腫術後の硬膜下膿瘍の一例

藤原 雄介(1), 小松 洋治(1), 木村 泰(1), 松村 明(2)
(1)筑波大学附属病院日立社会連携教育研究センター・日立総合病院脳神経外科, (2)筑波大学脳神経外科

3.軽微な外傷を契機に椎骨動脈解離による脳梗塞を発症した一例

鈴木 皓晴(1), 吉田 賢作(1), 菅 康郎(1), 原田 佳尚(1), 大貫 明(1)
(1)東京都立広尾病院脳神経外科

4.ワーファリン服用患者に発症した特発性後頭蓋窩急性硬膜下血腫の1例

中山 博文(1), 古屋 優(1), 田中 雄一郎(2), 橋本 卓雄(2)
(1)町田市民病院脳神経外科, (2)聖マリアンナ医科大学脳神経外科

5.急性骨髄性白血病及びアルコール性肝硬変に合併した慢性硬膜下血腫の一例

玉井 雄大(1), 平光 宏行(1), 宮原 牧子(1), 寺野 成彦(1), 井上 雅人(1), 赤尾 法彦(1), 大野 博康(1),
岡本 幸一郎(1), 原 徹男(1), 谷村 聡(2), 三輪 哲義(2),

(1)国立国際医療研究センター病院脳神経外科, (2)国立国際医療研究センター病院血液内科

脳血管障害

14:15~15:30

座長：橋本 孝朗 東京医科大学

1. コレステロール塞栓症を合併した内頸動脈狭窄症に対する PTA の一例

福島 大輔(1), 近藤 康介(1), 原田 雅史(1), 榎田 博之(1), 野本 淳(1), 原田 直幸(1), 根本 匡章(1), 植
草 啓之(2), 宮崎 親男(2), 周郷 延雄(1)

(1)東邦大学医学部医学科脳神経外科学講座 (大森), (2)三郷中央総合病院脳神経外科

2.妊娠分娩を契機に診断されたもやもや病の 1 症例

柳川 太郎(1), 吉川 信一郎(1), 大井川 秀聡(1), 中島 弘之(1), 竹田 理々子(1), 大塚 宗廣(1), 鈴木 海馬
(1), 佐藤 大樹(1), 西川 亮(1), 栗田 浩樹(1)

(1)埼玉医科大学国際医療センター脳神経外科

3.高度な脳血管攣縮を呈した reversible cerebral vasoconstriction syndrome(RCVS) の 1 例

南本 新也(1), 松本 賢芳(2), 安江 正治(3), 阿部 俊昭(1)

(1)東京慈恵会医科大学脳神経外科, (2)大森赤十字病院医療社会事業部, (3)大森赤十字病院脳神経外科

4.MRI 拡散強調画像が診断・治療に有用であった脊髄梗塞の 1 例

近藤 智正(1), 近藤 祐史(1), 桑野 愛(1), 唐沢 康暉(1), 野村 竜太郎(1), 安達 忍(1), 佐口 隆之(1), 伊
地 俊介(1), 佐藤 健吾(1), 鈴木 一郎(1)

(1)日本赤十字社医療センター脳神経外科

5.Anterior skull base mixed pial-dural AVM の 1 例

景山 寛志(1), 豊岡 輝繁(1), 都築 伸介(1), 岡 一成(1)

(1)JA 埼玉県厚生連 久喜総合病院脳神経外科

6.脳卒中慢性期に初発てんかんをきたした 5 例の検討

長野 由布(1), 工藤 明(1)

(1)八潮中央総合病院

7. CAS前後におけるOCTを用いた血管内腔評価の有用性について

疋田 ちよ恵(1), 森本 将史(1), 服部 伊太郎(1), 桑原 孝之(1), 尾崎 聡(1), 根本 哲宏(1), 伊藤 建次郎(2),
(1)横浜新都市脳神経外科病院, (2)いとう横浜クリニック

8.出血発症の椎骨動脈解離に対してステントアシストでの塞栓術を施行した一例

一柵 倫生(1), 橋本 孝朗(1), 渡辺 大介(1), 伊澤 仁之(1), 秋元 治朗(1), 原岡 襄(1)
(1)東京医科大学 脳神経外科

動脈瘤 2	15:30~16:25	座長：中居 康展 筑波大学医学医療系
-------	-------------	--------------------

1. Azygos A2 合併の A1 近位部破裂脳動脈瘤に trapping を施行した 1 例

小倉 丈司(1), 苗村 和明(1), 葛岡 桜(1), 安田 崇之(1), 藪崎 肇(1), 平岩 直也(1), 太田 貴裕(1)
(1)東京都立多摩総合医療センター脳神経外科

2. Transcavernous anastomosis を伴う片側内頸動脈無形性症に併発した未破裂前交通動脈瘤の 1 手術例

熊谷 光祐(1), 大谷 直樹(1), 竹内 誠(1), 瀬野 宗一郎(1), 榊原 史啓(1), 長谷 公洋(1), 小林 弘明(1),
長田 秀夫(1), 鈴木 隆元(1), 和田 孝次郎(1), 森 健太郎(1)
(1)防衛医科大学校脳神経外科

3. 副中大脳動脈-前大脳動脈 (A2) 分岐部に形成された破裂脳動脈瘤の一例

河島 真理子(1), 吉河 学史(1), 藤本 蒼(1), 小泉 聡(1), 岡野 淳(1), 島田 志行(1), 堤 一生(1)
(1)公立昭和病院脳神経外科

4. もやもや病に対する血行再建術後早期に増大した脳動脈瘤の 2 例

伊藤 嘉朗(1), 中居 康展(2), 木野 弘善(1), 小磯 隆雄(1), 中村 和弘(1), 上村 和也(1)
(1)筑波メディカルセンター病院脳神経外科, (2)筑波大学医学医療系脳神経外科

5. 血栓性血小板減少性紫斑病(TTP)の経過中に、短期間で発生・破裂した末梢性中大脳動脈瘤の一例

蛭子 裕輔(1), 久保田 叔宏(1), 山本 崇裕(1), 高田 義章(1), 石田 信也(2), 笠原 一郎(3)
(1)青梅市立総合病院脳神経外科, (2)青梅市立総合病院血液内科, (3)青梅市立総合病院病理診断科

6. くも膜下出血で発症した真の後交通動脈瘤に対しコイル塞栓術を施行した一例

長島 秀明(1), 中村 芳樹(1), 黒島 義明(1)
(1)国立病院機構 東京医療センター 脳神経外科

総会	17:10~18:10
----	-------------

B 会場

神経膠腫	9:40~10:25	座長：三島 一彦 埼玉医科大学国際医療センター
------	------------	-------------------------

1. 成人における脳幹部高悪性度神経膠腫

内田 栄太(1), 甲賀 智之(1), 三島 一彦(1), 安達 淳一(1), 鈴木 智成(1), 白畑 充章(1), 柳澤 隆昭(1), 福岡 講平(1), 藤巻 高光(2), 小林 正人(2), 佐々木 惇(3), 西川 亮(1)

(1)埼玉医科大学国際医療センター脳神経外科, (2)埼玉医科大学病院脳神経外科, (3)埼玉医科大学国際医療センター病理診断科

2.放射線治療後に発症した神経膠腫の二例

山崎 道生(1), 木暮 一成(1), 玉置 智規(1), 野手 洋治(1)

(1)日本医科大学多摩永山病院脳神経外科

3.Transsylvian transcisternal & ventricular approach が摘出に有効であった難治性側頭葉てんかんを伴った左扁桃体 angiocentric glioma の 1 手術例

細野 篤(1), 宇田 武広(1), 伊藤 博崇(1), 森野 道晴(1), 小森 隆司(2)

(1)東京都立神経病院脳神経外科, (2)東京都立神経病院病理検査部

4.急激に進行する顔面神経麻痺で発症した小児小脳橋角部 glioblastoma の 1 例

伊藤 慧(1), 工藤 琢巳(1), 伊藤 なつみ(1), 田中 洋次(1), 青柳 傑(1), 玉置 正史(2)

(1)東京医科歯科大学脳神経外科, (2)武蔵野赤十字病院脳神経外科

5.初回摘出時に ependymal tumor が疑われた astrocytoma の症例

相山 仁(1), 中井 啓(1), 松田 真秀(1), 上村 和也(2), 松村 明(1)

(1)筑波大学 医学医療系 脳神経外科, (2)つくばメディカルセンター病院 脳神経外科

全身病/下垂体	10:25~11:20	座長：鈴木 謙介 獨協医科大学越谷病院
---------	-------------	---------------------

1. 巨大後頭部皮下腫瘤を形成した神経線維腫の 1 成人例

杉山 夏来(1), 三橋 匠(1), 寺西 功輔(1), 堤 佐斗志(1), 中西 肇(1), 安本 幸正(1), 伊藤 昌徳(1)

(1)順天堂大学医学部附属浦安病院脳神経外科

2.臨床的に脳アミロイドアンギオパチーによる

陳旧性限局性くも膜下出血を疑われ、剖検にて確定診断した一例

本郷 博貴(1), 筑井 恵美子(1), 高梨 成彦(1), 松岡 浩司(1), 徳丸 阿耶(2), 初田 裕幸(3), 石井 賢二(4), 村山 繁雄(5), 小林 秀(1)

(1)東京都健康長寿医療センター脳神経外科, (2)放射線診断科, (3)病理診断科, (4)研究所附属診療所, (5)神経内科

3. 膿胸治療中に脳内空気塞栓症をきたした症例のMRI所見について

杉浦 嘉樹(1), 仲野 堅太郎(2), 鈴木 亮太郎(1), 岩楯 兼尚(1), 高野 一成(1), 清水 信行(1), 滝川 知司(1), 田中 喜展(1), 鈴木 謙介(1), 相良 博典(2), 兵頭 明夫(1)

(1)獨協医科大学越谷病院脳神経外科, (2)獨協医科大学越谷病院呼吸器内科

4. 黄色肉芽腫様変化を伴った下垂体腺腫の1例

當銀 壮太(1), 下吹越 航(1), 篠原 禎雄(1), 間中 浩(1), 川崎 隆(1), 坂田 勝巳(1), 川原 信隆(2)

(1)横浜市立大学附属市民総合医療センター脳神経外科, (2)横浜市立大学大学院医学研究科脳神経外科学

5. 意識障害・右片麻痺で発症した下垂体卒中の一例

寺門 利継(1), 山本 信二(1), 神田 仁(1), 山科 元滋(1), 芳村 雅隆(1), 廣田 晋(1), 壽美田 一貴(1)

(1)土浦協同病院脳神経外科

6. 蝶形骨洞に発生した非機能性下垂体腺腫の一例

佐瀬 泰玄(1), 高砂 浩史(1), 平本 準(1), 大塩 恒太郎(1), 田中 雄一郎(1), 橋本 卓雄(1)

(1)聖マリアンナ医科大学 脳神経外科

感染性疾患

11:20~12:15

座長：古屋 一英 帝京大学

1. 頭蓋筋膜炎の一幼児例

荒木 孝太(1), 伊藤 進(1), 田中 祐吉(2)

(1)神奈川県立こども医療センター脳神経外科, (2)神奈川県立こども医療センター 病理科

2. 若年者 脊椎カリエスの一例

原 毅(1), 木村 孝興(1), 近藤 聡英(1), 中島 円(1), 下地 一彰(1), 菅野 秀宣(1), 尾原 裕康(1), 石井 尚登(1), 宮嶋 雅一(1), 新井 一(1)

(1)順天堂大学医学部脳神経外科

3. 脳膿瘍治療中に薬剤性脳症を呈した1例

渡邊 文博(1), 篠原 毅之(1), 浅野 修一郎(1), 喜多村 孝子(1), 西山 恭平(1), 藤井 教雄(1), 尾川 晃子

(1), 田中 純一(1), 内藤 雄一郎(1), 上野 俊昭(1), 古屋 一英(1), 中込 忠好(1)

(1)帝京大学医学部脳神経外科

4. 非典型的な画像所見を呈した単純ヘルペス脳炎の1例

阿久津 善光(1), 藤田 桂史(1), 中尾 隼三(1), 原 拓真(1), 佐藤 允之(2), 亀崎 高夫(1)

(1)茨城西南医療センター病院脳神経外科、(2)筑波大学脳神経外科

5. 肺動静脈瘻により脳膿瘍を生じた2症例

高見澤 幸子(1), 太田 実紀(1), 宮内 浩(1), 脇谷 健司(1), 小林 正人(2), 西川 亮(2), 藤巻 高光(1),

(1)埼玉医科大学病院脳神経外科, (2)埼玉医科大学国際医療センター脳神経外科

6. 髄膜炎と気脳症を繰り返した前頭蓋底瘻孔の一例

新井 文博(1), 横田 英典(1), 檜垣 鮎帆(1), 渡辺 英寿(1)

(1)自治医科大学脳神経外科

悪性腫瘍

13:30~14:45

座長：原 貴行 虎の門病院

1. 初期診断より長期間経過して開頭摘出術を施行した卵巣癌原発の転移性石灰化小脳腫瘍の1例

川村 大地(1), 田中 俊英(1), 府賀 道康(1), 柳澤 毅(1), 栃木 悟(1), 入江 是明(1), 長谷川 謙(1), 阿部 俊昭(2),

東京慈恵会医科大学附属柏病院脳神経外科, (2)東京慈恵会医科大学附属病院脳神経外科

2. 高齢者に発症した未熟奇形腫の1例

小林 敦(1), 中村 歩希(1), 松森 隆史(1), 和久井 大輔(1), 水庭 宜隆(1), 田口 芳雄(1), 相田 芳夫(2)

聖マリアンナ医科大学横浜市西部病院脳神経外科, (2)聖マリアンナ医科大学横浜市西部病院病院病理部

3. 視機能障害で発症した両側視神経から鞍上部に病変をもつ germinoma の一例

武石 英晃(1), 青木 建(1), 菅 一成(1), 山本 洋平(1), 藤ヶ崎 純子(2), 磯島 晃(1), 野中 雄一郎(1), 阿部 俊昭(1)

(1)東京慈恵会医科大学脳神経外科, (2)東京慈恵会医科大学神経病理学教室

4. 非典型的画像所見を示した Germinoma の1例

佐々木 重嘉(1), 島田 大輔(1), 小林 啓一(1), 河合 拓也(1), 原 由紀子(2), 土屋 一洋(3), 永根 基雄(1),
塩川 芳昭(1)

(1)杏林大学医学部脳神経外科, (2)杏林大学医学部病理学部, (3)杏林大学医学部放射線科

5. まれな病理所見を呈した左前頭葉中枢性原発性悪性リンパ腫の一例

滝澤 嗣人(1), 大宅 宗一(1), 中村 巧(1), 藤澤 直顕(1), 齊藤 徹(1), 松居 徹(1)

(1)埼玉医科大学総合医療センター脳神経外科

6. 学童期に発生した atypical teratoid/rhabdoid tumor(AT/RT)の1例

田中 悠介(1), 綾部 純一(1), 久保 篤彦(1), 渡辺 正英(1), 前田 昌宏(1), 柳下 三郎(2), 田中 良英(1)

(1)横須賀共済病院 脳神経外科, (2)神奈川リハビリテーションセンター病理部

7. 外転神経麻痺で発症した前立腺癌斜台転移に手術、サイバーナイフ、ホルモン療法を行った1例

酒井 淳(1), 笹沼 仁一(1), 渡邊 一夫(1), 宮崎 紳一郎(2), 福島 孝徳(3), 富永 登志(4)

(1)医療法人財団健貢会 総合東京病院脳神経外科, (2)塩田記念病院 脳神経外科, (3)Duke 大学 脳神経外科, (4)三井記念病院 泌尿器科

8. 円蓋部髄膜腫に転移した前立腺癌の一例

金山 政作(1), 旭山 聞昭(1), 新井 晋太郎(1), 岡田 大輔(1), 高橋 慧(1), 藤井 丈士(2), 原 貴行(1)

(1)虎の門病院脳神経外科, (2)虎の門病院病理部

良性腫瘍	14:45~15:50	座長：久須美 真理 北里大学
------	-------------	----------------

1. 小脳橋角部脂肪腫による三叉神経痛の一例

吉村 知香(1), 横佐古 卓(1), 黒井 康博(1), 花 大洵(1), 大淵 英徳(1), 広田 健吾(1), 萩原 信司(1), 谷 茂(1), 笹原 篤(1), 糟谷 英俊(1)

(1)東京女子医科大学東医療センター脳神経外科

2. 明らかな腫瘍を認めなかった Intraosseous microcystic meningioma の 1 例

市村 真也(1), 原 晃一(2), 下川 伶子(3), 各務 宏(1), 稲葉 真(1)

(1)済生会横浜市東部病院脳神経外科, (2)日野市立病院脳神経外科, (3)済生会横浜市東部病院病理診断科

3. 小脳血管芽腫摘出術後に発症した片側顔面痙攣の一例

加持 春菜(1), 石川 眞実(1), 伊古田 雅史(1), 山黒 友丘(1), 海老原 彰(1), 草鹿 元(1), 田中 裕一(1)

(1)自治医科大学付属さいたま医療センター脳神経外科

4. 両側肺転移を来した稀な側脳室三角部髄膜腫術後の一症例

松本 直人(1), 久須美 真理(1), 阿部 克智(1), 宮島 良輝(1), 岡 秀宏(1)

(1)北里大学医学部脳神経外科

5. くも膜嚢胞と診断され、7年後に初めて実質成分が出現し、 その後急速に増大した小脳血管芽腫の一例

高砂 恵(1), 福島 雄大(1), 高柳 俊作(1), 吉野 正紀(1), 金 太一(1), 中富 浩文(1), 齊藤 延人(1), 石川 陵一(2)

(1)東京大学医学部脳神経外科, (2)聖路加国際病院脳神経外科

6. 出血性海綿静脈洞内神経鞘腫の一例

望月 洋一(1), 倉前 卓実(1), 秋山 武紀(1), 吉田 一成(1)

(1)慶応義塾大学脳神経外科教室

7. gliosis を伴った石灰化 endodermal cyst の 1 例

東島 威史(1), 田中 貴大(1), 園田 真樹(1), 佐藤 充(1), 長谷川 直樹(2), 松永 成生(1), 周藤 高(1)

(1)横浜労災病院脳神経外科, (2)横浜労災病院病理診断科

FD 講習	16:00-17:00
-------	-------------