

# 第119回

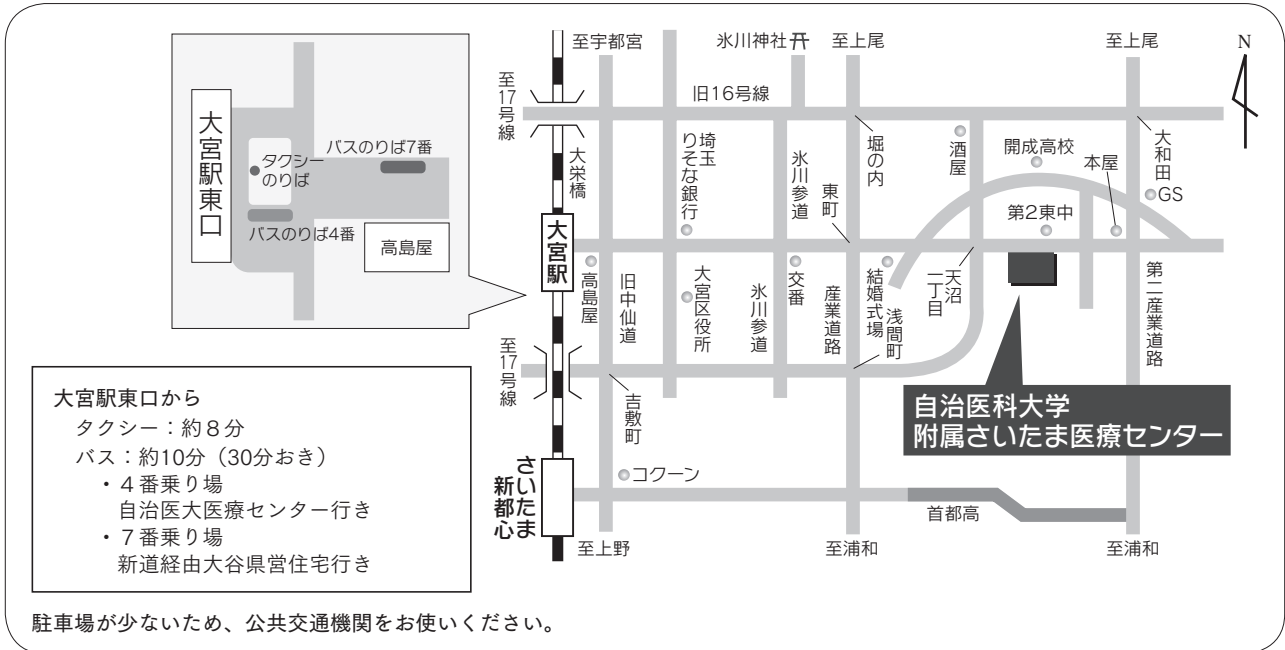
## (社)日本脳神経外科学会 関東支部学術集会

会期：平成24年12月8日（土）10時～17時

会場：自治医科大学附属さいたま医療センター講堂（南館2F）  
埼玉県さいたま市大宮区天沼町1-847

会長：田中 裕一（自治医科大学附属さいたま医療センター脳神経外科 教授）

URL：[http://jns.umin.ac.jp/meeting/branch\\_kt/kt119.html](http://jns.umin.ac.jp/meeting/branch_kt/kt119.html)



当日、正面玄関は通れません。時間外出入口（本館南側）をご使用ください。

### ■演者の方へ

発表時間：口演5分、討論2分、発表形式：プロジェクター 1面

ご発表データはUSBメモリで受け付けします。バックアップとしてご自分のPCでお持ち下さい。また動画をご使用の場合およびMacintoshをご使用の場合は、必ずご自身のPCおよび映画出力アダプタ（D-sub15出力）をお持ち下さい。ご発表データはWindowsのPowerPointで再生可能な形式として、ファイル名は「演題番号 お名前」として下さい。音声は使用できません。

### ■会場整理費

2,000円（当日会場でお支払いください）

本会も会員カードによるクレジット登録が可能です。

### ■特別講演

12時50分

「高難易度動脈瘤の手術と術者教育」

埼玉医科大学国際医療センター脳卒中外科 教授 栗田 浩樹先生

共催：サノフィ株式会社

会場内は飲食が出来ませんので、昼食の用意はございません。

### ■FD講習会について

14時～15時、16時～17時 南館2F講堂会議室で行います。

### ■支部理事会

15時～ さいたま医療センター本館2F 職員食堂

役員の先生方のご出席をよろしくお願いいたします。

## A会場

■会長挨拶 9:55-10:00

■小児 10:00-10:45 座長 師田 信人 (国立成育医療研究センター脳神経外科)

- A-1 内視鏡下嚢胞開窓術直後に痙性対麻痺の改善をみた鞍上部くも膜嚢胞の1例  
東京医科歯科大学脳神経外科 原 祥子
- A-2 髄膜脳瘤術後に水頭症とクモ膜のう胞の増大を認めた1例  
東京女子医科大学附属八千代医療センター脳神経外科 浪岡 隆洋
- A-3 Endodermal cystの小児2例  
神奈川県立こども医療センター脳神経外科 秋本 大輔
- A-4 髄芽腫に対する神経内視鏡生検術の有用性について  
千葉大学医学部脳神経外科 野村 亮太
- A-5 脊髄髄膜瘤およびChiari奇形II型に合併した大孔部クモ膜嚢胞の1例  
東京医科大学脳神経外科 福原 宏和
- A-6 生後3ヵ月で発見され、治療に複数回の手術が必要となった斜台脊索腫の1例  
国立成育医療研究センター脳神経外科 植松 幸大

■脳腫瘍1 10:45-11:25 座長 丸山 隆志 (東京女子医科大学脳神経外科)

- A-7 組織学的診断の異なったmulticentric gliomaの1例  
群馬大学医学部脳神経外科 飯島 圭哉
- A-8 脳内出血にて発症した膠肉腫の1例  
石心会狭山病院脳神経外科 長谷川 真作
- A-9 術前診断に苦慮したanaplastic oligoastrocytomaの1例  
杏林大学医学部脳神経外科 清水 淑恵
- A-10 多発性脳内出血にて発症した神経膠芽腫の一例  
埼玉県済生会栗橋病院脳神経外科 望月 悠一
- A-11 前頭葉皮質下出血にて発症した膠芽腫の2例  
さいたま市立病院脳神経外科 冨尾 亮介

**■脳腫瘍2**

11:25-12:05

座長 赤崎 安晴 (東京慈恵会医科大学葛飾医療センター脳神経外科)

- A-12 腫瘍マーカーHCG (β) 値の推移と再発臨床経過が一致しなかった悪性胚細胞腫瘍の1例  
東京女子医科大学脳神経外科 大村 佳大
- A-13 肝細胞癌による転移性頭蓋骨腫瘍の1例  
東邦大学医学部医学科脳神経外科学講座 (大森) 原田 雅史
- A-14 膠芽腫との鑑別を要した結節硬化型ホジキン病の中樞神経浸潤の1例  
東京通信病院脳神経外科 水嶋 優
- A-15 T細胞リンパ腫治療中にEBV関連B細胞リンパ腫を合併した1症例  
牛久愛和総合病院脳神経外科 橋出 秀清
- A-16 頭蓋骨原発平滑筋肉腫の1例  
獨協医科大学越谷病院脳神経外科 岩楯 兼尚

**■脳腫瘍3**

12:05-12:45

座長 稲葉 真 (済生会横浜市東部病院脳神経外科)

- A-17 三叉神経痛で発症した小脳橋角部髄膜腫の一例  
栃木病院脳神経外科 堀越 知
- A-18 蝶形骨内に原発した硬膜外髄膜腫の1例  
自治医科大学脳神経外科 大谷 啓介
- A-19 硬膜付着を認めない円蓋部髄膜腫の一例  
済生会横浜市東部病院脳神経外科 菊地 亮吾
- A-20 Occipital interhemispheric approachにて摘出した中1/3falx meningiomaの2例  
防衛医科大学校脳神経外科 木村 尚平
- A-21 Microcystic meningiomaの一例  
武蔵野赤十字病院脳神経外科 澤田 佳奈

**■特別講演**

12:50-13:50

座長 田中 裕一 (自治医科大学附属さいたま医療センター脳神経外科)

高難易度動脈瘤の手術と術者教育

埼玉医科大学国際医療センター脳卒中外科 教授 栗田 浩樹

■脳腫瘍4 14:00-14:40 座長 青木 和哉(東邦大学医療センター大橋病院脳神経外科)

---

- A-22 小脳円蓋部硬膜発生の海綿状血管腫  
順天堂大学医学部附属浦安病院脳神経外科 杉山 夏来
- A-23 閉塞性水頭症で発症したLhermitte-Duclos diseaseの一例  
自治医科大学附属さいたま医療センター脳神経外科 伊古田 雅史
- A-24 視床に発生したhemangioblastomaの一例  
済生会宇都宮病院脳神経外科 河野 まや
- A-25 複視で発症した海綿静脈洞内動眼神経鞘腫の一例  
NTT東日本関東病院脳神経外科 田中 聡
- A-26 開頭手術を行った症候性ラトケ嚢胞の一例  
JA埼玉県厚生連久喜総合病院脳神経外科 豊岡 輝繁

■脳腫瘍5, その他 14:40-15:20 座長 小黒 恵司(自治医科大学脳神経外科)

---

- A-27 頭蓋底手術に併用した腰椎ドレナージによる術後重症型脳脊髄液減少症の一例  
千葉中央メディカルセンター脳神経外科 木原 一徳
- A-28 VPシャント術後20年経過後に合併した腹腔内仮性嚢胞の一例  
東京都立墨東病院脳神経外科 堤 恭介
- A-29 頸静脈孔部腫瘍摘出術後および髄液漏修復術後に髄液皮下漏を合併した1例  
土浦協同病院脳神経外科 山科 元滋
- A-30 進行性の歩行障害を呈した小脳橋角部くも膜嚢胞の一例  
麻生総合病院脳神経外科 池西 優理子
- A-31 Cerebellomedullary cisternのarachnoid cyst開窓術で消失した  
発汗、めまい、左半身のしびれ感：症例報告  
朝霞台中央総合病院脳神経外科 松岡 剛

■脊 髄 15:20-16:00 座長 草鹿 元(自治医科大学附属さいたま医療センター脳神経外科)

---

- A-32 C1-2に生じたEpithelioid MPNSTの一例  
聖マリアンナ医科大学脳神経外科 小野寺 英孝

- A-33 脊椎圧迫骨折に対するバルーン後彎形成術の治療経験  
医療法人財団健貢会総合東京病院脳神経外科 沼澤 真一
- A-34 上位胸椎から下位腰椎にかけて連続する広範囲脊椎硬膜外膿瘍に対して外科的治療で軽快した1例  
東京慈恵会医科大学脳神経外科 大橋 聡
- A-35 化膿性脊椎炎に対する一手術例  
新百合ヶ丘総合病院脳神経外科 松岡 秀典
- A-36 胸腰椎移行部に発生した稀な硬膜外腫瘍の一症例  
自治医科大学附属さいたま医療センター脳神経外科 大澤 祥

## B 会場

### ■血管内治療1 10:00-10:40 座長 難波 克成（自治医科大学血管内治療部）

- B-1 椎骨脳底動脈解離性脳動脈瘤の破裂によるくも膜下出血に対し急性期にステント併用下のコイルリングにて治療を行った一例  
公立昭和病院脳神経外科 小泉 聡
- B-2 慢性硬膜下血腫術後、出血を起こした硬膜動静脈瘻の1例  
三愛病院脳神経外科 小原 琢磨
- B-3 Double-barrel stentingにて治療した巨大血栓化脳底動脈瘤の一例  
東京医科歯科大学大学院医歯学総合研究科血管内治療学分野 東森 俊樹
- B-4 乳児破裂脳動脈瘤に対するコイル塞栓術の一例  
東京慈恵会医科大学脳神経外科 青木 建
- B-5 脳底動脈先端部動脈瘤に対する血管内治療後にPosterior Reversible Encephalopathy Syndromeを発症した1例  
東京歯科大学市川総合病院脳神経外科 美原 貫

### ■脳血管障害1 10:40-11:20 座長 小嶋 篤浩（さいたま市立病院脳神経外科）

- B-6 Dural tentingが原因と考えられたpial AVFの1例  
山梨大学医学部脳神経外科 西山 義久

- B-7 両側特発性頸部内頸動脈攣縮を繰り返した脳梗塞の一例  
 日本大学医学部脳神経外科 平山 貢基
- B-8 遺残三叉神経動脈に両側内頸動脈病変を伴った1例  
 筑波大学附属病院日立社会連携教育研究センター・日立総合病院脳神経外科 平田 浩二
- B-9 シルビウス静脈に生じた孤発性皮質静脈血栓症（ICVT）の一例  
 日野市立病院脳神経外科 助川 誠
- B-10 小脳橋角部に発生した脳動静脈奇形の1例  
 東邦大学医療センター大橋病院脳神経外科 岩間 淳哉

---

**■脳血管障害2** 11:20-12:00 座長 和田 孝次郎（防衛医科大学校脳神経外科）

---

- B-11 下垂体卒中に続発した左内頸動脈狭窄の1例  
 筑波大学附属病院脳神経外科 渡部 大輔
- B-12 LVAD装着患者における脳出血  
 東京大学医学部脳神経外科 清藤 哲史
- B-13 自然消失した脳動静脈奇形に脳動脈瘤が合併した1例  
 佐野厚生総合病院脳神経外科 小針 隆志
- B-14 両側ACAのnon-ruptured kissing aneurysmに対し、Rt STA-RA-Rt ACA bypassを併用し、  
 開頭クリッピング術を施行した1例  
 防衛医科大学校脳神経外科 森永 裕介
- B-15 STA-MCA吻合術における出血性合併症  
 埼玉医科大学国際医療センター脳神経外科 佐藤 大樹

---

**■脳血管障害3** 12:00-12:40 座長 大宅 宗一（埼玉医科大学総合医療センター脳神経外科）

---

- B-16 副中大脳動脈に合併した多発内頸動脈瘤の1例  
 国立国際医療研究センター病院脳神経外科 寺野 成彦
- B-17 内頸動脈閉塞に合併した同側外側後脈絡叢動脈瘤破裂の一例  
 帝京大学ちば総合医療センター脳神経外科 山田 創
- B-18 後下小脳動脈末梢動脈瘤の一例  
 東邦大学医学部医学科脳神経外科学講座（佐倉） 安藤 俊平

B-19 Tolosa Hunt症候群と酷似した外転神経麻痺を含む外眼筋麻痺を呈した  
内頸動脈後交通動脈分岐部動脈瘤切迫破裂の一例  
埼玉医科大学総合医療センター脳神経外科 塩出 健人

B-20 血腫型の破裂動脈瘤と見間違えた中大脳動脈瘤の手術症例  
聖マリアンナ医科大学東横病院脳卒中センター脳神経外科 小野 元

---

■血管内治療2 14:00-14:30 座長 滝川 知司 (獨協医科大学越谷病院脳神経外科)

---

B-21 特発性頭蓋内圧亢進症と診断された症例の一考察  
横浜市立大学大学院医学研究科脳神経外科学 広川 大輔

B-22 脳血管内手術後に陰嚢血腫を形成した1例  
順天堂大学医学部脳神経外科 菅 康郎

B-23 中大脳動脈狭窄症に対する経皮的血管形成術  
横浜新都市脳神経外科病院 根本 哲宏

B-24 内頸動脈偽閉塞症に対して血管内治療を施行した二例  
森山記念病院脳神経外科 湯澤 美季

---

■脳血管障害4 14:30-15:10 座長 河本 俊介 (獨協医科大学脳神経外科)

---

B-25 短期間で増大した前交通動脈解離性動脈瘤の一例  
三井記念病院脳神経外科 中口 博

B-26 破裂前交通脳動脈瘤に対してA3-A3側々吻合を施行した2症例  
戸田中央総合病院脳神経外科 兼子 尚久

B-27 頭痛発症の椎骨動脈解離の自験例  
東海大学医学部脳神経外科 林 直一

B-28 内頸動脈瘤破裂後急性期に両側椎骨動脈のmirror dissectionを来した1例  
日本赤十字社医療センター脳神経外科 桑野 愛

B-29 High-flow bypassを併用してclippingを行った未破裂内頸動脈眼動脈瘤の1手術例  
東京臨海病院脳神経外科 神田 大

■機能、画像 15:10-15:55 座長 太組 一朗 (日本医科大学武蔵小杉病院脳神経外科)

---

- B-30 両側性三叉神経痛の一例  
東京女子医科大学東医療センター脳神経外科 横佐古 卓
- B-31 可逆性脳血管攣縮症候群と思われた雷鳴頭痛の1例  
茨城西南医療センター病院脳神経外科 中尾 隼三
- B-32 石灰化椎骨動脈が責任血管であった三叉神経痛の1例  
日本医科大学千葉北総病院脳神経センター 梅岡 克哉
- B-33 3.0Tesla MRIの3D-ASL (arterial spin labeling) の認知症分類での有用性  
三愛病院脳神経外科 猪野 裕通
- B-34 頸動脈蛇行により嚥下困難・喉頭部痛・嘔声を発症した1例  
獨協医科大学脳神経外科 深谷 春介
- B-35 難治性複雑部分発作を呈する側頭葉腫瘍の一手術例  
日本医科大学武蔵小杉病院脳神経外科 展 広智

■外傷、感染 15:55-16:40 座長 神田 大 (東京臨海病院脳神経外科)

---

- B-36 頸部刺創による総頸動脈近位部損傷に対してBiliary Stent Graftを用いて緊急止血し救命した一例  
北里大学医学部脳神経外科 湯澤 泉
- B-37 救急外来における緊急穿頭術の効果について - 自検例20例での検討 -  
前橋赤十字病院脳神経外科 吉澤 将士
- B-38 Streptococcus anginosusの分離培養同定された頭部人咬傷の1例  
川崎市立多摩病院脳神経外科 小菅 康史
- B-39 「年代物」であると思われた慢性硬膜下血腫の2例  
横須賀共済病院 田中 悠介
- B-40 非ヘルペス性急性辺縁系脳炎の一例  
独立行政法人国立病院機構神奈川病院 斎藤 良一
- B-41 脳梁膨大部のDWI異常信号を認めた4症例について  
東京都立広尾病院脳神経外科 原田 佳尚