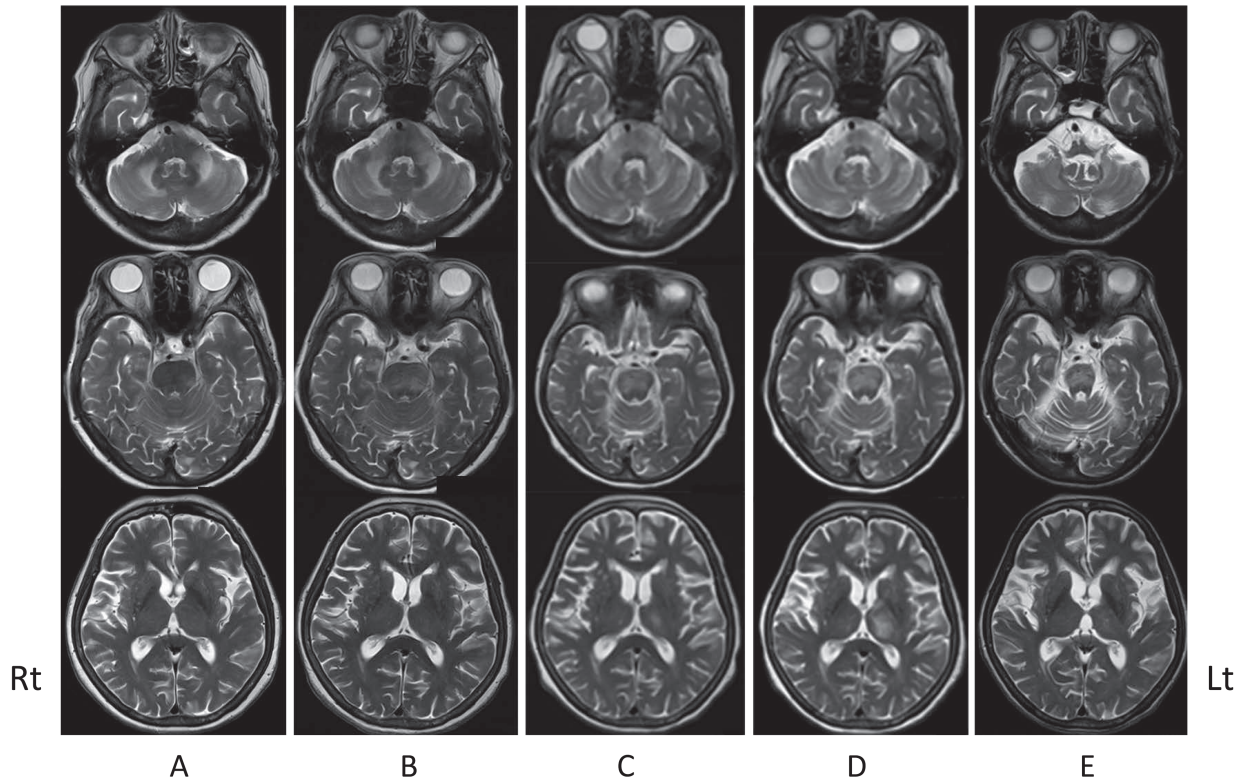


特発性CD4+リンパ球減少症の関連が示唆された小脳・脳幹型進行性多巣性白質脳症の1例(症例報告)

研究分担者: 埼玉医科大学総合医療センター(神経内科) 野村恭一



Chronological changes on brain MRI findings.

The initial T₂-weighted brain MRIs reveal high signal intensity in the bilateral cerebellar peduncles and in the left upper dorsal pons but no signal abnormality in the cerebral hemisphere (A). However, the follow-up MRIs reveal continuous spread of high intense lesions into the pons (B, C) and new lesion in the left thalamus (C, D). After the treatment with mefloquine, the follow-up MRIs reveal partial resolution of high signal intensity with marked brainstem atrophy (E). MRIs were obtained on admission (A), day 31 (B), day 102 (C), day 140 (D), and day 380 (E), respectively.

解 説

1. 特発性CD4+リンパ球減少症の関連が示唆された小脳・脳幹型進行性多巣性白質脳症の1例を提示する。
2. メフロキンを使用し、髄液中JC virus DNAが陰転化した。
3. 臨床症状に改善が見られたが、MRI画像は脳萎縮は進行した。
4. 本研究班の「診断基準・重症度分類策定・改訂のための疫学調査」において貴重な症例と考えられる。