プリオン病と鑑別を要した63歳女性例

研究分担者:新潟大学脳研究所　小野寺　理

症例は63歳の女性。36歳時に、小脳橋角部腫瘍のため開頭歴がある。その際の術前評価で原発性胆汁性肝硬変を指摘された。
X年11月（63歳）、転倒し、左中足骨を骨折した。X年12月、めまいを自覚し、また計算を何度も間違えるため、近医精神科を受診した。診察中、何度も同じ話を繰り返し、HDS-R 19/30と低下を認めたため、X+1年1月、当科認知症外来を受診した。HDS-R 27/30と前医にくらべ全般性認知機能の改善を認めるものの、歩行は動揺性であり、頭部MRI拡散強調画像で両側尾状核頭が高信号を呈しており（右図）、精査のためX+1年2月、当院に入院した。

入院後の頭部MRI拡散強調画像で高信号病変の拡大は認めなかった。脳波検査ではPSDは認めず、徐波化も認めなかった。一方で、原発性胆汁性肝硬変によると考えられる高アンモニア血症を認め、変動する認知機能および動揺性歩行はこのためと考えられた。尚、開頭術の既往があったが、術中生検で脂肪腫と診断されたため切除されず、Lyoduraの使用もなかった。

これまでに高アンモニア血症または肝性脳症による拡散強調画像での信号異常が報告されている。典型的には帯状回、島皮質、視床での高信号であり、渉猟しえた範囲では尾状核頭の信号異常は報告がない。

本例における両側尾状核頭の高信号は、肝性脳症が慢性に経過した影響と考えられた。

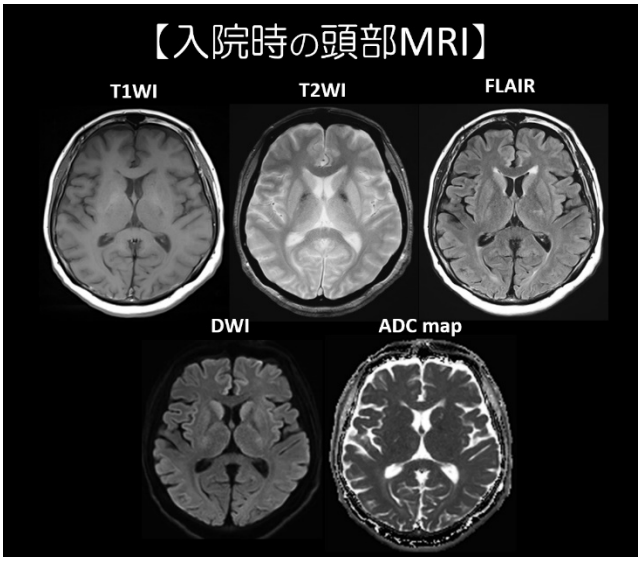

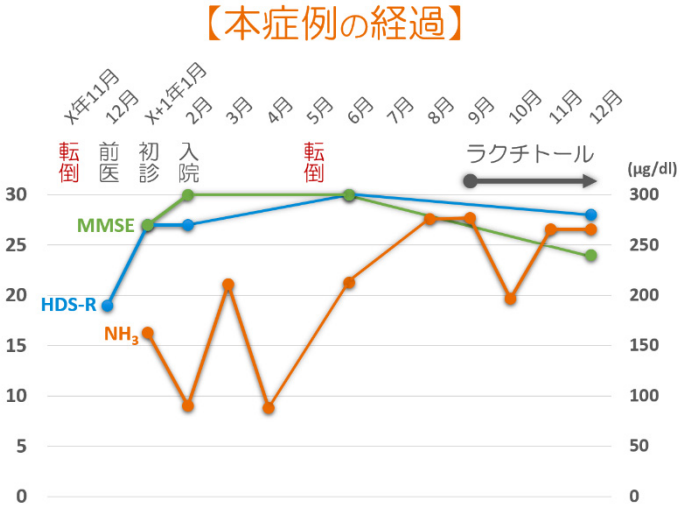

解　説

1. **頭部MRI拡散強調画像で両側尾状核頭に高信号を呈し、プリオン病と鑑別を要した63歳女性例を経験した**
2. **変動する認知機能と歩行時のふらつきの原因として、原発性胆汁性肝硬変を背景とした肝性脳症が考えられた**
3. **両側尾状核頭の拡散強調画像高信号は、軽度の肝性脳症が慢性に経過した影響と考えられた**